AUS DER KONSERVIERENDEN ABTEILUNG
DES ZAHNÄRZTLICHEN INSTITUTES DER UNIVERSITÄT BASEL
Vorsteher: Professor Dr. O. Müller
UND DER SCHULZAHNKLINIK DER STADT BASEL
Direktor: Dr. M. Gutherz

Ueber die Vitalamputation der Pulpa unter Anwendung von Sero-Calcium

INAUGURAL-DISSERTATION
zur Erlangung der Doktorwürde
der Zahnheilkunde der Medizinischen Fakultät
der Universität Basel

Vorgelegt von
PAUL BERGER
Biel (Bern)

BUCHDRUCKEREI BRIN - BASEL 1944

Von der Medizinischen Fakultät Basel
genehmigt auf Antrag von Herrn Professor Dr. O. Müller
Tag der Promotion: 7. Juli 1944

AUS DER KONSERVIERENDEN ABTEILUNG
DES ZAHNÄRZTLICHEN INSTITUTES DER UNIVERSITÄT BASEL
Vorsteher: Professor Dr. O. Müller
UND DER SCHULZAHNKLINIK DER STADT BASEL
Direktor: Dr. M. Gutherz

Ueber die Vitalamputation der Pulpa unter Anwendung von Sero-Calcium

INAUGURAL-DISSERTATION
zur Erlangung der Doktorwürde
der Zahnheilkunde der Medizinischen Fakultät
der Universität Basel

Vorgelegt von
PAUL BERGER
Biel (Bern)

BUCHDRUCKEREI BRIN · BASEL 1944

Meiner lb. Mutter gewidmet.

R. UNIV.
BIBLIOTHEEK
LEIDEN

Einleitung.

Die Vitalamputation oder Vitalkonservierung bezweckt die Entfernung des Kronenteils der Pulpa unter Belassung der Restpulpa in vitalem Zustande. Es wird also kein devitalisiertes, totes Gewebe zurückgelassen wie bei der Mortalamputation. Ferner soll, im Gegensatz zur Exstirpation, durch das Vermeiden der Entfernung embryonaler Wurzelbildungsorgane ein Weiterwachsen unausgewachsener Wurzeln möglich sein.

Viele Arbeiten der letzten Jahre haben die von *Peckert* und *Rebel* aufgestellten Grundsätze, dass jede entzündete oder artifiziell freigelegte Pulpa ein verlorenes Organ sei, widerlegt. Diese Arbeiten haben im Gegenteil gezeigt, dass die Pulpa sehr grosse reparative und regenerative Möglichkeiten besitzt.

Das zu erstrebende Ziel einer jeden Wurzelbehandlung ist die Gesundhaltung des Periodontiums. Wir stellen also die Forderung, dass weder die klinische, noch die röntgenologische oder mikroskopische Untersuchung pathalogische Prozesse aufweisen dürfen. *O. Müller, Feldmann* und a. Forscher konnten einwandfrei feststellen, welche z. T. direkt destruierende Wirkung unsere Antiseptica auf das Periodontium ausüben. Beginnend mit den Erscheinungen der Hyperämie wurden Auflockerungen des periapikalen Gewebes, Leukocyteninfiltration, Einschmelzung des Gewebes und weitgehende Knochenzerstörung beobachtet.

O. Müller weist darauf hin (Zeitschrift f. St. 1927, Heft 10), dass als Resultat unserer medikamentösen Therapie, infolge des medikamentösen Traumas, fast ausnahmslos, ein Granulom entstehen muss, das wir ja häufig in unsern Röntgenbildern konstatieren können.

Er fordert daher, dass „zur Wurzelbehandlung nur mit Medikamenten gearbeitet werden darf, die vom Periodontium gut vertragen werden, und keine Schädigung desselben bewirken."

Obwohl das Experiment die schädigenden Einflüsse dieser Antiseptica deutlich erwiesen hat, blieben die Zähne klinisch reaktionslos und mehr oder weniger funktionstüchtig.

Diese relativ günstigen klinischen Ergebnisse geben aber kein definitives Kriterium zur Beurteilung unserer therapeutischen Verfahren ab. Sie weisen uns nicht darauf hin, welche pathalogischen Vorgänge im Pulpagewebe und Periodontium vor sich gehen. Hier kann uns nur das auf experimentellem Wege gewonnene histologische Bild Aufschluss geben.

Die Amputationsmethode verdankt ihren heutigen Platz in der Zahnheilkunde den wissenschaftlichen Untersuchungen von *C. Davis* (Nebraska), *O. Müller* (Basel) und *W. Hess* (Zürich). Diese Autoren und ihre Schüler haben im histologischen Bild den Verheilungsprozess zu erfassen versucht, begnügten sich also nicht mehr mit dem klinischen Befund. Im Basler Zahnärztlichen Institut (konservierende Abteilung) hat *P. J. Müller* unter Anwendung von Calxyl eine Anzahl von Zähnen nach Vitalamputation untersucht.

Calxyl ist eine dem Sero-Calcium sehr ähnliche Paste und wurde vor ca. 30 Jahren von *Hermann* (Frankfurt) hergestellt. *Hermann* beansprucht für das Calxyl folgende Eigenschaften:

A. Forderung der Hygiene.

1. Leichte Löslichkeit im Wasser.
2. Haltbarkeit der Lösung.
3. Ungiftigkeit.
4. Hohe Wirksamkeit auch bei niederer Konzentration.

B. Forderungen der Zahnheilkunde
(nach Miller und Meyerhofer).

5. Fäulnisunfähigkeit.
6. Anhaltende, wenn auch noch so geringe antiseptische Wirkung.
7. Leichte Einführbarbeit.
8. Reizlosigkeit auf Wurzelhaut und periapikale Gewebe.
9. Keine Verfärbung der Zähne.
10. Keine Porosität.
11. Leichte Entfernbarkeit.
12. Bakteriendichter Kanalwandschluss im Bereich der Dentinkanälchen der Wurzel, also bis in die Nähe des For. apicale.

C. Forderungen über Nebeneigenschaften:

13. Unschädlichkeit für die Mundschleimhaut.
14. Unschädlichkeit für die Instrumente.
15. Unschädlichkeit für die Hände des Operateurs.
16. Unschädlichkeit für die Wäsche und Kleidung.
17. Kein unangenehmer Geruch und Geschmack.
18. Billigkeit der Anschaffung.

Ob nun das Calxyl all diese Forderungen erfüllt, sei dahingestellt. Alle Zähne, die *P. J. Müller* mit Calxyl behandelte, wurden klinisch, röntgenologisch und histologisch untersucht. *P. J. Müller* erhielt folgende Resultate:

Zur Behandlung kamen Zähne mit gesunder Pulpa, die nach Lokalanästhesie unter antiseptischen Bedingungen amputiert und mit Calxyl bedeckt wurden.

Die klinischen und röntgenologischen Resultate waren sehr gute.
Klinischer Erfolg: 100%.

Keiner der Patienten hatte eine Beschwerde vorzubringen.
Röntgenologischer Erfolg: 100%.

Keine pathalogischen Veränderungen am Apex.

Von den 30 behandelten Zähnen kamen 15 zur histologischen Untersuchung. Die Resultate waren nicht einheitlich. Nach Gruppen geordnet ergeben sich folgende Resultate:

1. Gruppe.

An die fibrilläre Hartsubstanz lagert sich das Dentin an mit Dentinkanälchen und Kalkosphoriten, ausgehend von einer gut ausgebildeten Odontoblastenreihe. Darunter sehen wir eine etwas hyperämische, sonst aber gesunde, normale Pulpa.

2. Gruppe.

An die fibrilläre Hartsubstanz lagert sich ein unregelmässiges Dentin an, ausgehend von einer nicht vollständig ausgebildeten Odontoblastenreihe. Darunter finden wir eine Pulpa mit einer mehr oder weniger starken Leukocyteninfiltration, die sich aber nicht bis zum Apex erstreckt. Der Apex ist entzündungsfrei und weit offen, also herrschen hier denkbar günstige Ernährungsverhältnisse.

3. Gruppe.

An die fibrilläre Hartsubstanz lagert sich unregelmässiges Dentin. Odontoblasten finden wir keine mehr. Die Pulpa ist atrophisch degeneriert und geht noch weit innerhalb des Wurzelkanals in Bindegewebe über. Der Apex ist ebenfalls weit offen. Von den 15 histologisch untersuchten Zähnen gehören:

5 Zähne zu Gruppe 1,
6 Zähne zu Gruppe 2,
4 Zähne zu Gruppe 3.

Ebenfalls aus der konservierenden Abteilung des zahnärztlichen Institutes wurde von *M. Roth* eine grössere Anzahl von Zähnen, welche vitalamputiert, mit Calxyl behandelt wurden, klinisch, röntgenologisch und histologisch untersucht. *Roth* begnügte sich nicht mehr mit Zähnen mit intakter Pulpa, sondern amputierte ausschliesslich Zähne mit einer Pulpitis acuta partialis, also Zähne, die auf kalt reagierten.

Vitalamputiert wurden 48 Zähne.

Roth erhielt folgende Resultate:

Klinisch 47 Zähne symptomlos = 98%.
Röntgenologisch war der Ampex normal in 100% der Fälle.

Von den 48 behandelten Zähnen kamen 19 Zähne zur histologischen Untersuchung (38 Kanäle). Die Resultate waren nicht einheitlich. Nach Gruppen geordnet ergaben sich folgende Resultate:

I. Gruppe.

Eine gute, hermetisch anschliessende Hartsubstanzbarriere aus fibrillärer Hartsubstanz und Dentin ist ausgebildet. Dieser Gruppe lassen sich von 38 untersuchten Kanälen 25 einreihen.

1. *Untergruppe* (8 Kanäle): Das ganze Pulpagewebe ist normal. Die Odontoblasten sind gut erhalten.
2. *Untergruppe* (9 Kanäle): Die unter der Barriere liegende Pulpa ist bindegewebig entartet, netzförmig atrophiert oder auch autolysiert und verkalkt. Apikale Pulpa normal.
3. *Untergruppe* (6 Kanäle): Koronalwärts gelegenes Pulpagewebe alteriert. Apikale Pulpa leicht atrophisch.
4. *Untergruppe* (2 Kanäle): Leukocyteninfiltration, in Verkalkungsprozess einbezogen. Apikale Pulpa normal.

II. Gruppe.

Die Barriere besteht aus unterbrochener, teilweise schlecht verkalkter Dentinschicht. Darunter eine mehr oder minder dichte Zone verkalkten Gewebes (5 Kanäle).

1. *Untergruppe* (2 Kanäle): Pulpa normal.

2. *Untergruppe* (3 Kanäle): Pulpagewebe unter Barriere leukocytär infiltriert, teilweise Abzessbildung.
   Apikale Pulpa normal.

III. Gruppe.

Barriere besteht bloss aus fibrillärer Hartsubstanz. Dentinapposition an Kanalwandung.

1. *Untergruppe* (1 Kanal): Pulpa leicht atrophisch.

IV. Gruppe.

Barriere besteht bloss aus Konglomerat von fibrillärer Hartsubstanz, Dentinsplittern, verkalktem Gewebe und Calxylkugeln.

1. *Untergruppe* (1 Kanal): Pulpa normal.

2. *Untergruppe* (2 Kanäle): Pulpagewebe unter Barriere bindegewebig oder autolysiert und verkalkt.
   Apikale Pulpa leicht bindegewebig verändert.

3. *Untergruppe* (1 Kanal): Pulpa unter Barriere bindegewebig, schliesst Abszesse ein. Apikale Pulpa normal.

V. Gruppe.

Keine Barrierenbildung.

1. *Untergruppe* (1 Kanal): Unter der Amputationsstelle ist das Pulpagewebe autolysiert und verkalkt.
   Apikale Pulpa normal.

2. *Untergruppe* (2 Kanäle): Pulpa unter der Amputationsstelle eitrig infiltriert.
   Apikale Pulpa normal.

In der vorliegenden Arbeit habe ich eine Anzahl von Zähnen mit *Sero-Calcium (Wild & Cie.)* vitalamputiert.

Sero-Calcium.

Es wurde vor einigen Jahren von *Wild* (Basel) hergestellt. Es besitzt die ähnlichen Eigenschaften wie das Calxyl von *Hermann.* Chemisch besteht es aus $Ca(OH)_2$ in Kombination mit den Salzen des Blutserums in genau bestimmter Konzentration. Durch die Beimengung der Blutsalze soll die Gewebszuträglichkeit erhöht werden. *Sero-Calcium* hat eine gut antiseptische Wirkung. Sein PH-Wert liegt bei 9,0, derjenige der Pulpa bei 7,4 (Cerniey), während die entzündete Pulpa sauer reagiert. Die Akzidität der entzündeten Pulpa soll durch das alkalische *Sero-Calcium* neutralisiert werden.

Eigene Untersuchungen.

Insgesamt wurden 22 Zähne vitalamputiert, 11 Zähne von Erwachsenen, 11 von jugendlichen Patienten unter 20 Jahren.

Für unsere Versuche erachteten wir als indiziert: Pulpitis superficialis, Pulpitis partialis serosa, Zähne mit hypersensiblem Dentin, gesunde Zähne oder mit mehr oder weniger tiefer Caries, deren Pulpen aber noch mit einer dicken Schicht intakten Dentins bedeckt waren. Als Bedeckungspaste wurde an Stelle von Calxyl *(P. J. Müller* und *M. Roth)* das *Sero-Calcium* angewendet.

Das Untersuchungsmaterial stammte von Patienten der konservierenden Abteilung des zahnärztlichen Institutes der Universität und der Schulzahnklinik Basel. Die Patienten der Schulzahnklinik waren ausschliesslich Kinder, denen die 6-Jahr-Molaren aus orthodontischen Gründen extrahiert werden konnten.

Zur Amputationstechnik ist folgendes zu erwähnen:

Unter Lokalanästhesie mit 2 bis 4 ccm Panthesin 1% oder Synthocain 2% wurde das kariöse Zahnmaterial restlos entfernt. Hierauf: Anlegen von Kofferdam, Desinfektion des Operationsfeldes mit 3 prozentigem H_2O_2, 70% Alkohol und Solutio Jodi spirituosa 1%. Unter peinlichster

Asepsis wurde die Amputation lege artis ausgeführt. Blutungen wurden mit 3% H_2O_2 gestillt. Hierauf wurde das Pulpacavum zweimal mit der *Sero-Calcium*-Lösung*) unter Verwendung der Spritze ausgespritzt. Jeglicher Druck wurde vermieden. Nach dieser *Vorbehaltung* wurden die Pulpastümpfe mit *Sero-Calcium*-Paste (ohne Röntgenkontrast) bedeckt. Die aus der Paste austretende Flüssigkeit wurde mit Wattpellets aufgenommen. Dann erfolgte Verschluss mit Calxine, Dralasteinzement oder Amalgamfüllung.

*) Die Firma Wild & Cie. Basel, die das *Sero-Calcium* herstellt, hat folgende Zusammenstellung für dieses Präparat getroffen:

1. **Sero-Calcium-Lösung:** Es ist eine gesättigte Lösung von Sero-Calcium-Paste (ohne Röntgenkontrast) in destilliertem oder abgekochtem Wasser.
2. **Sterile Wattepellets in Chloroform:** Diese werden verwendet, um die aus der Paste austretende Flüssigkeit aufzunehmen.
3. **Sero-Calcium-Paste ohne Röntgenkontrastmittel:** Als Bedeckungspaste.
4. **Sero-Calcium-Paste mit Röntgenkontrastmittel:** Als Bedeckungspaste.
5. **Chlorphenol-Campher:** Zur Desinfektion vor der Amputation.

Tabelle 1.

Kontr. Nr.	Name	Alter	Zahn	Diagnose	Anästhesie	Amput.	Klinischer Befund nach der Amputation	Datum d. Rx.-Aufn.	Dauer der Beobachtg.	Schlussdiagn.	Extraktion
1.	T. G.	29 ♀	$\overline{6}\|$	Pulpitis partialis	Leitung 1% Panthesin	15. 5. 41.	O. B.	15. 5. 41. 31. 3. 44.	2 Jahre 10½ M.	O. B.	
2.	L. B.	24 ♀	6|	Caries prof.	Leitung 1% Panthesin	30. 5. 41.	48 Stunden nach d. Amputation leicht perkuss. empfindl. Solluxlampe	30. 5. 41. 15. 6. 42.	12½ M.	O. B.	
3.	R. D.	25 ♀	$\overline{6}$|	Pulpitis partialis	Leitung 1% Panthesin	3. 6. 41.	O. B.	6. 6. 41. 31. 3. 44.	2 Jahre 9½ M.	O. B.	
4.	L. B.	24 ♀	|5	Pulpitis partialis	Leitung ins foramen infraorbitale 1% Panthesin	6. 6. 41.	48 Stunden nach d. Amput. perkuss. empfindlich Sollux 6 Tage nach der Amputation empfindlich auf kalt und warm Pulp. tot	6. 6. 41.		Am 16. 6. 41 Aput.-Paste herausgen. Exstirp. mit Elfenbein n. Prof. Dr. O. Müller	
5.	E. H.	22 ♀	|$\underline{4}$	Pulpitis partialis	Leitung ins foramen infraorbitale	21. 6. 41.	O. B.	21. 6. 41. 25. 2. 42.	8 Monate	O. B.	
6.	M. K.	27 ♀	$\overline{4}$|	Pulpitis partialis	Leitung 1% Panthesin	19. 8. 41.	O. B.	19. 8. 41. 17. 2. 42.	6 Monate	O. B.	
7.	W. B.	33 ♂	|$\underline{4}$	Caries prof.	Leit. ins for. infraorbitale 1% Panthesin	1. 6. 42.	O. B.	2. 6. 42. 5. 3. 43.	9 Monate	O. B.	
8.	M. K.	37 ♀	$\overline{6}$|	hypersensibles Dentin	Leitung 1% Panthesin	5. 6. 42.	O. B.	5. 6. 42. 3. 12. 42.	6 Monate	O. B.	
9.	W. G.	19 ♂	$\overline{8}$|	Caries prof.	Leitung 1% Panthesin	8. 6. 42.	O. B.	10. 6. 42. 8. 12. 43.	18 Monate	O. B.	

Tabelle 2.

Kontr. Nr.	Name	Alter	Zahn	Diagnose	Anästhesie	Amput.	Klinischer Befund nach der Amputation	Datum d. Rx.-Aufn.	Dauer der Beobachtg.	Schlussdiagn.	Extraktion
10.	M. W.	21 ♀	$\overline{6}\|$	Pulpitis partialis	Leitung 1% Panthesin	12. 11. 42.	O. B.	12. 11. 42. 17. 8. 43.	9 Monate	O. B.	
11.	R. M.	13 ♀	$\overline{6}$	Caries superf.	Leitung 1% Panthesin	6. 5. 43.	O. B.	6. 5. 43.	4 3/4 Mon.	O. B.	27. 9. 43.
12.	R. M.	13 ♀	$\|\overline{6}$	hypersensibles Dentin	Leitung 1% Panthesin	8. 5. 43.	O. B.	8. 5. 43. 27. 9. 43.	4 3/4 Mon.	O. B.	27. 9. 43.
13.	R. M.	13 ♀	$\overline{6}\|$	Pulpitis partialis	Leitung 2% Synthoc.	15. 5. 43.	O. B.	15. 5. 43. 23. 9. 43.	4 Monate	O. B.	23. 9. 43.
14.	R. M.	13 ♀	$\overline{6}\|$	Caries prof.	Leitung 2% Synthoc.	24. 5. 43.	O. B.	24. 5. 43. 23. 9. 43.	4 Monate	O. B.	23. 9. 43.
15.	R. M.	13 ♀	$\overline{V}\|$	Caries prof.	Leitung ins foramen infraorbitale 2% Synthoc.	26. 5. 43.	O. B.	26. 5. 43. 23. 9. 43.	4 Monate	O. B.	23. 9. 43.
16.	H. E.	10 ♀	$\overline{V}\|$	Caries superf.	Leitung 2% Synthoc.	9. 9. 43.	O. B.	9. 9. 43. 23. 9. 43.	14 Tage	O. B.	23. 9. 43.
17.	M. L.	22 ♂	$\underline{6}\|$	Pulpitis partialis	Leitung 2% Synthoc.	23. 9. 43.	O. B.	23. 9. 43. 25. 3. 44.	6 Monate	O. B.	
18.	C. M.	12 ♀	$\|\underline{6}$	Pulpitis partialis	Leitung 2% Synthoc.	23. 9. 43.	O. B	23. 9. 43. 10. 1. 44.	3 1/2 Mon.	O. B.	10. 1. 44.
19.	C. M.	12 ♀	$\underline{6}$	Caries superf.	Leitung 2% Synthoc.	4. 10. 43.	O. B.	4. 10. 43. 18. 1. 44.	3 1/2 Mon.	O. B.	18. 1. 44.
20.	C. M.	12 ♀	$\overline{6}$	Caries prof.	Leitung 2% Synthoc.	21. 10. 43.	O. B.	21. 10. 43. 22. 12. 43.	2 Monate	O. B.	22. 12. 43.
21.	C. M.	12 ♀	$\|\overline{6}$	Caries superf.	Leitung 2% Synthoc.	28. 10. 43.	O. B.	28. 10. 43. 22. 12. 43.	2 Monate	O. B.	22. 12. 43.
22.	R. W.	9 ♂	$\overline{V}\|$	Caries prof.	Leitung 2% Synthoc.	28. 10. 43.	O. B.	28. 10. 43. 22. 12. 43.	2 Monate	O. B.	22. 12. 43.

Klinische und röntgenologische Untersuchungen.

Unmittelbar nach der Amputation gelangten die behandelten Zähne zur Röntgenkontrolle, welche kurz vor der Extraktion wiederholt wurde.

Der klinische Befund wurde am zweiten Tage nach der Amputation aufgenommen. Die Nachkontrollen erfolgten alle acht Tage und schlussendlich unmittelbar vor der Extraktion. Für die Zähne, die nicht extrahiert wurden, lag der Zeitpunkt der Schlusskontrolle hinter dem sechsten Monat.

Bis auf zwei Ausnahmen war das klinische Resultat sehr gut. Von 22 behandelten Zähnen blieben 20 (= 90,9 %) vollständig reaktionslos. Die an Jugendlichen behandelten Zähne blieben alle vollständig reaktionslos. Es hat sich damit unsere Annahme, dass von der jugendlichen Pulpa grössere reparative Fähigkeiten zu erwarten seien — wenigstens in klinischer Hinsicht bestätigt.

Fall 2 zeigte 48 Stunden nach der Amputation leichte Perkussionsempfindlichkeit. Um den Ablauf der klinischen Reaktion zu beschleunigen, wurde der betreffende Zahn 30 Minuten mit der Solluxlampe bestrahlt. Bei der nächsten Nachkontrolle, die hier zwei Tage später erfolgte, war der Zahn reaktionslos und blieb es auch bis zur Schlusskontrolle.

Fall 4 war ebenfalls 48 Stunden nach der Amputation perkussionsempfindlich. Auch hier kam die Solluxlampe zur Anwendung. Am 6. Tage nach der Amputation klagte die Patientin über Schmerzen auf kalt und warm. Da wir als Diagnose Pulpitis totalis stellten, wurde die Pulpa mit Nervarsen devitalisiert und exstirpiert.

Dieser Fall hat uns gezeigt, dass die Unterscheidung in Pulpitis partialis serosa und Pulpitis totalis serosa sehr unzuverlässig ist. Die Möglichkeit einer erfolgreichen Vitalkonservierung der amputierten Pulpa hängt jedoch in hohem Grade von einer genauen Pulpitisdiagnose ab. Heute herrscht nämlich darin Einstimmigkeit, dass sich die Indikation für die Vitalamputation nicht auf total entzündete Pulpen ausdehnen soll.

Die röntgenologischen Untersuchungen zeigten einen 100 prozentigen Erfolg, indem keiner der behandelten Zähne pathalogische Veränderungen des Apex aufwies.

Die folgenden Röntgenbilder sind die Fälle:



Fall 2: L.B. $\underline{6}|$: Pulp. part.
Amp.: 30. 5. 41.

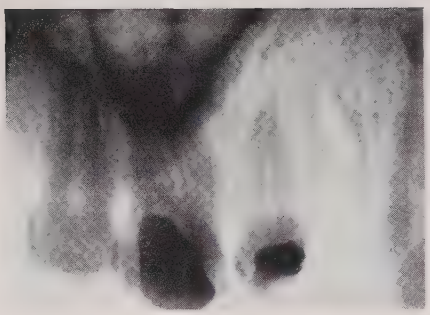

Derselbe Fall: Kontrollaufnahme 15. 6. 42.
Dauer der Beobachtung: $12^1/_2$ Monate.

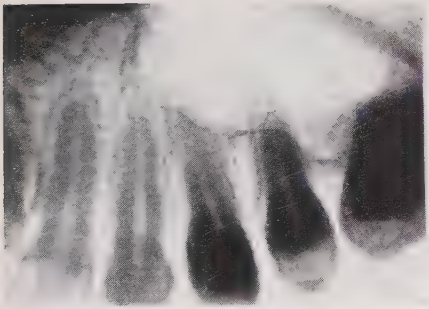

Fall 5: E.H.: Pulp. part.
|4 Amp.: 21. 6. 41.

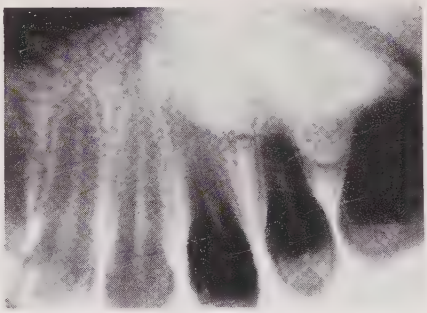

Derselbe Fall: Kontrollaufnahme 25. 2. 42.
Dauer der Beobachtung: 8 Monate.

Fall 6: M.K. $\overline{4}|$: Pulp. part.
Amp.: 19. 8. 41.

Derselbe Fall: Kontrollaufnahme 17. 2. 42.
Dauer der Beobachtung: 6 Monate

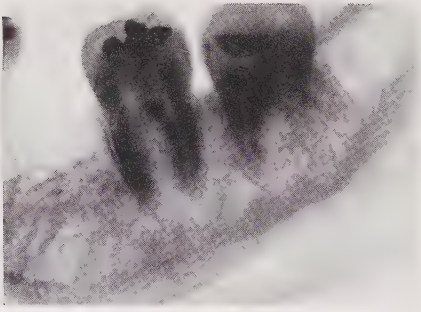

Fall 9: W.G. $\overline{8}|$: Caries prof.
Amp.: 8. 6. 42.

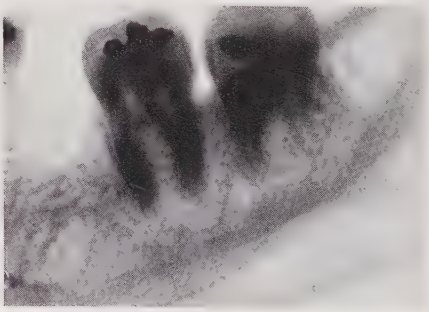

Derselbe Fall: Kontrollaufnahme 8. 12. 43.
Dauer der Beobachtung: 18 Monate.

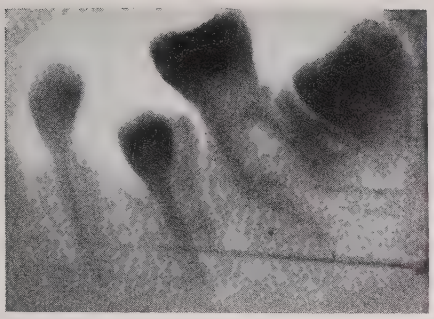

Fall 11: R.M. Pulp. part.
$\overline{|6}$ Amp. 6. 5. 43.

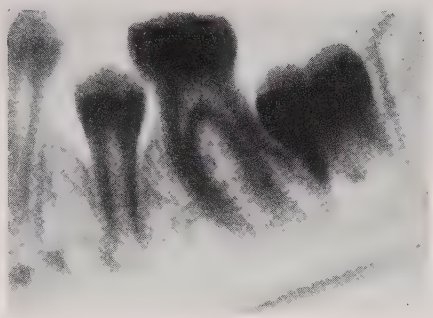

Derselbe Fall: Kontrollaufnahme 27. 9. 43.
Dauer der Beobachtung: $4^3/_4$ Monate.

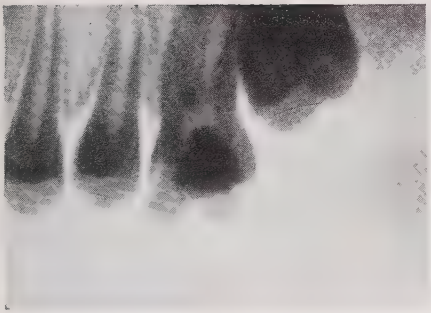

Fall 12: R.M. hypersens. Dentin.
$\overline{|6}$ Amp.: 8. 5. 43.



Derselbe Fall: Kontrollaufnahme 27. 9. 43.
Dauer der Beobachtung: $4^3/_4$ Monate.

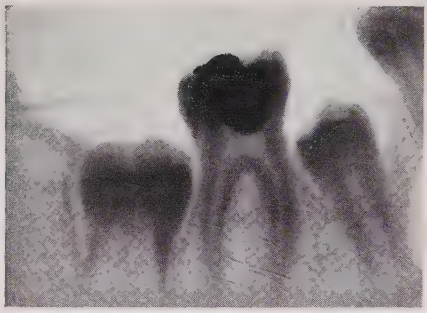

Fall 14: R.M. Caries prof.
$\overline{6}$| Amp.: 24. 5. 43.

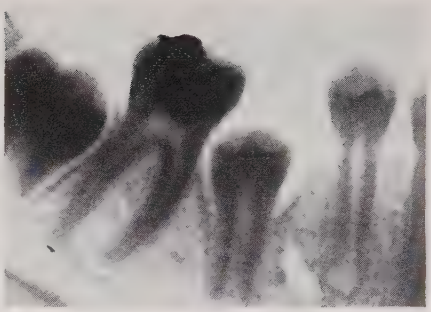

Derselbe Fall: Kontrollaufnahme 23. 9. 43.
Dauer der Beobachtung: 4 Monate.

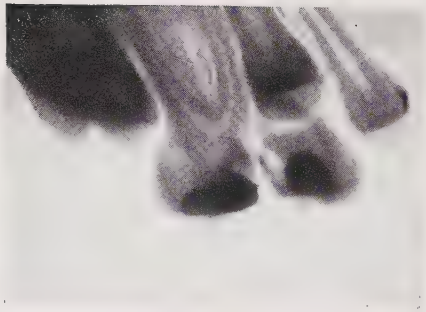

Fall 15. R.M. Caries prof.
V| Amp.: 26. 5. 43.

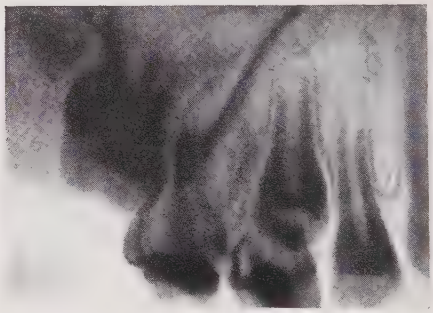

Derselbe Fall: Kontrollaufnahme 23. 9. 43.
Dauer der Beobachtung: 4 Monate.

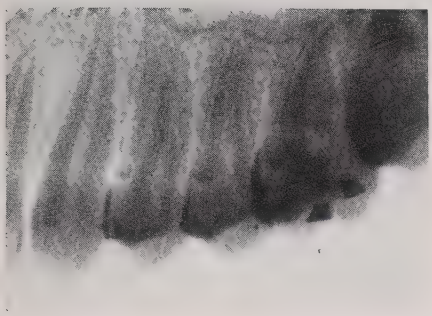

Fall 18: C.M. Pulp. part.
|6 Amp.: 23. 9. 43.



Derselbe Fall: Kontrollaufnahme 10. 1. 44.
Dauer der Beobachtung: 3½ Monate.

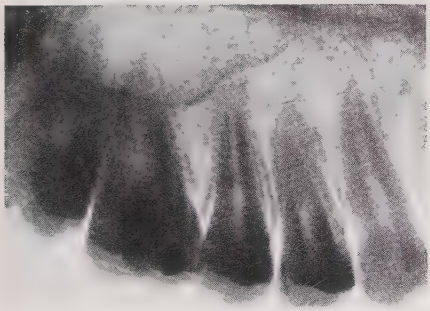

Fall 19: C.M. Caries superf.
6| Amp.: 4. 10. 43.



Derselbe Fall: Kontrollaufnahme 18. 1. 44.
Dauer der Beobachtung: 3½ Monate.

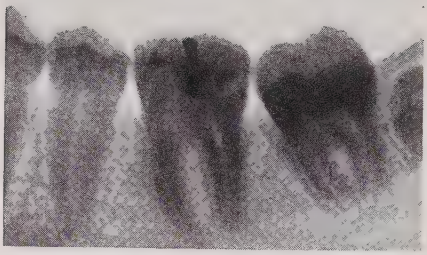

Fall 21: C.M. Caries sup.
⌋6 Amp.: 28.10.43.

Derselbe Fall: Kontrollaufnahme 22.12.43.
Dauer der Beobachtung: 2 Monate.

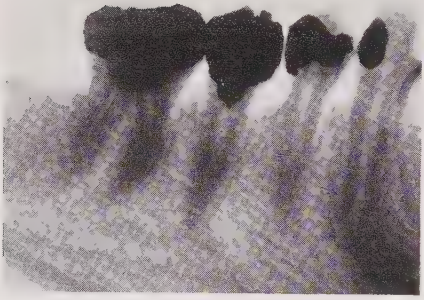

Fall 1: T.G. Pulp. part.
$\overline{6}$⌋ Amp.: 15.5.41.



Derselbe Fall: Kontrollaufnahme 31.3.44.
Dauer der Beobachtung: 2 J. $10^1/_2$ Monate.



Fall 3: R.D.: Pulp. part.
⌋6 Amp.: 3.6.41.



Derselbe Fall: Kontrollaufnahme 31.3.44.
Dauer der Beobachtung: 2 J. $9^1/_2$ Monate.

Histologische Untersuchungen.

Das zu erstrebende Ziel der Vitalamputation ist die Lebenderhaltung der Restpulpa in absolut einwandfreiem, gesundem Zustande.

Dieser Zustand wird am besten durch einen hermetischen Abschluss einer Hartsubstanzbarriere des Pulpastumpfes erreicht.

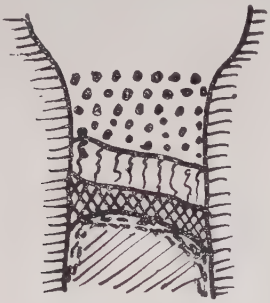

Abb. 1. Schematische Darstellung der Hartsubstanzschichten.

Es soll also versucht werden, die Pulpa zur Produktion von Ersatzdentin anzuregen.

Um diese Umbauvorgänge der äusserst empfindlichen Restpulpa nicht zu stören, stellen wir folgende Forderungen:

1. Eine den Lebenserscheinungen der Zahngewebe entsprechende Behandlungsweise.
2. Bewahrung der Restpulpa vor chemischem und mechanischem Trauma, also Bewahrung der Restpulpa vor Koagulation, Kontusion und Korrosion.
3. Bewahrung der Restpulpa vor Infektion.

Von einer Wurzelbehandlung müssen wir die Unterstützung des Pulpagewebes in seinen Abheilungsmassnahmen und in seinen Bestrebungen, einen vom Wundquerschnitt aus apikalwärts orientierenden hermetischen Abschluss der Restpulpa zu bilden, verlangen..

Hierzu sind folgende Präparate angewandt worden:

1. **Dentinsplitter:** (nach den Untersuchungen von *Hellner, Feldmann):* mit sterilen Dentinsplittern wird eine Überdeckung durchgeführt.
2. **Elfenbeinpulver:** *(O. Müller):* An Stelle von Dentinsplittern trat Elfenbeinpulver.
3. **Pulpatekt:** (Untersuchungen von *O. Müller):* eine Paste bestehend aus Kalk und Vitaminpräparaten.
4. **Calxyl:** *(Hermann):* bestehend aus $Ca(OH)_2$ und einigen Blutsalzen.
5. **Sero-Calcium:** *(Dr. Wild & Cie.):* bestehend aus $Ca(OH)_2$ nebst einigen Blutsalzen.

Die Bedeckung mit *Dentinsplittern* wurden an der konservierenden Abteilung des zahnärztlichen Instituts der Universität Basel in einer Dissertation von *Zayfe, Elfenbein* in einer Dissertation von *Zeltner, Heidi Müller* und

Martin, Calxyl in einer Dissertation von *P. J. Müller* und *Roth* und *Pulpatekt* in einer Arbeit von *O. Müller,* untersucht. In allen Arbeiten wurden die klinischen Resultate durch Röntgenaufnahmen und histologische Bilder ergänzt.

Durch die Amputation entfernen wir die Odontoplastenschicht der Kronenpulpa. Die Bildung einer Hartsubstanzbarriere hängt aber im grossen Ausmass von einer normalen und einwandfrei funktionierenden Odontoplastenschicht ab. Der Hartsubstanzbildung muss also eine Regeneration der Odontoplasten vorausgehen.

(An der Kanalwandung, wo wir eine Odontoplastenschicht auch nach der erfolgten Amputation besitzen, wird die Produktion von Dentin sofort eintreten (Abb. 4), nicht aber in der Kanalmitte).

Die Regeneration der Odontoplasten ist jedoch nicht eine Regeneration im engeren Sinne, sondern es handelt sich hier um eine Metaplasie des Pulpagewebes. Diese Metaplasie ist nur möglich, weil das Pulpagewebe dem embryonalen Bindegewebe noch sehr nahe steht und auch in einem späteren Zeitpunkt der Zahnentwicklung seine Zellen in die hoch differenzierten Odontoplasten umwandeln kann.

Die Metaplasie des Pulpagewebes zu Odontoblasten müssen wir als indirekte Metaplasie bezeichnen, d. h. die Zellen erfahren eine Rückdifferenzierung zu einer indifferenten Stufe, von der eine neue Differenzierung in anderer Richtung ausgehen kann. Es handelt sich also hier vielmehr um eine physiologische Neoplasie. Angewandt auf das Pulpagewebe heisst das: Die Fibrocyten werden zu Fibroblasten, aus welchen dann die Odontoblasten entstehen.

Abb. 3 zeigt uns die Entstehung einer Odontoblastenschicht von der Kanalwandung her auf die Kanalmitte zu. Korrespondierend mit der Bildung der Odontoblastenschicht schreitet die Bildung des Dentins. (Hartsubstanzbarriere). Eine hochwertige Odontoblastenschicht wird uns stets hochwertiges Dentin liefern, was uns Abb. 4 zur Genüge beweist.

Vorausgesetzt, dass die Restpulpa nicht traumatisiert wird, können wir mit der Unterstützung eines geeigneten Präparates Erfolge erhoffen. Als ein solches Präparat dürfen wir nach den vorliegenden Ergebnissen, die durch weitere Untersuchungen aber noch ergänzt werden müssen, das *Sero-Calcium* bezeichnen.

Durch die Berührung des *Sero-Calciums* mit dem vitalen Gewebe wird dieses so geschädigt, dass es verkalkt. Dass die Pulpa den dazu nötigen Kalk aus dem *Sero-Calcium* nimmt, ist naheliegend. An dieses verkalkte Pulpagewebe lagert sich eine Hartsubstanz an, die aus fibrillären Elementen besteht, an welche sich dann das Dentin anlagert.

Die mit *Sero-Calcium* erzielten Resultate sollen in vorliegender Arbeit wiedergegeben werden.

Fall 18:

Name	Alter	Zahn	Diagnose	Amputation	Dauer der Beobachtung	Extraktion
C. M.	13 ♀	$\underline{6}$	Pulp. part.	15. 9. 43.	3 1/2 Monate	10. 1. 44.

Röntgenologischer Befund: o. B.
Klinischer Befund: o. B.

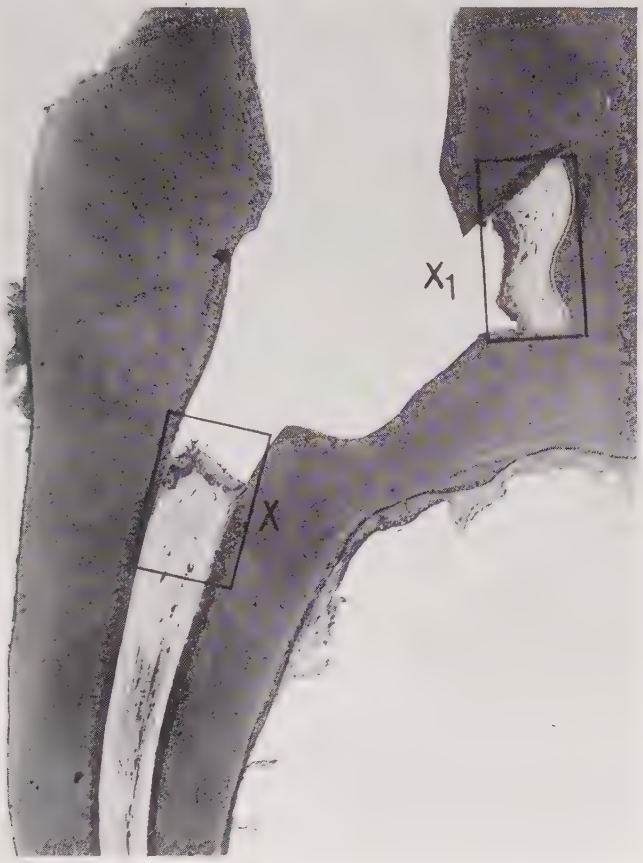

Abb. 2. Übersichtsbild.

Die Mikrophotographien wurden mit einer uns von der chemischen Fabrik, vormals Sandoz, geschenkten Optik ausgeführt.

Abb. 3

Vergrösserungen aus Abb. 2, Stelle X.

a = Hartsubstanzbarierre
b = Dentin
c = Odontoblasten

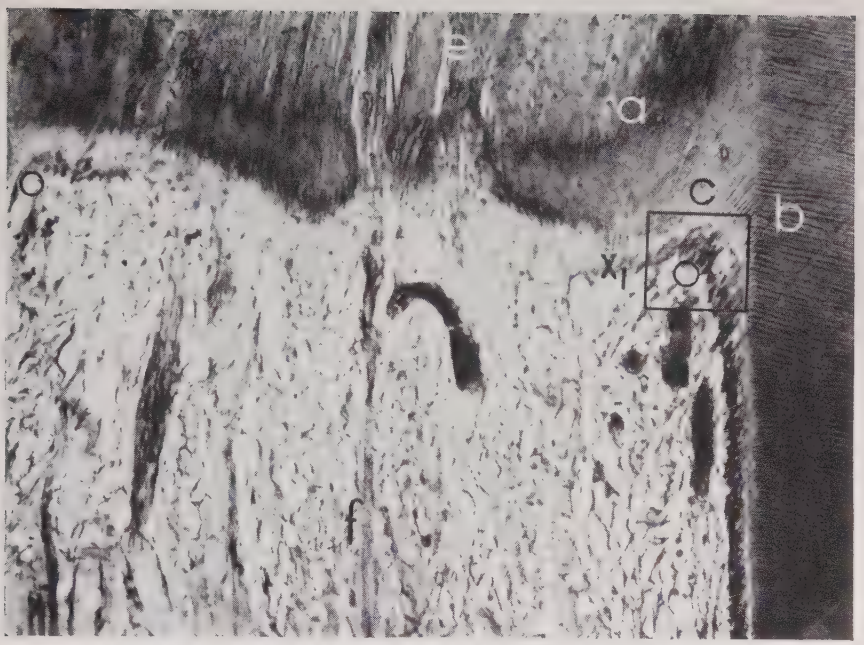

Abb. 4

Vergrösserung aus Abb. 3, Mitte.

a = Hartsubstanzbarriere

b = Dentin

c = Dentinkanälchen des angebauten Sekundärdentins. Beachte den Übergang vom Normalen- zum Sekundärdentin durch Abknickung.

o = Odontoblastenfreie Zone

e = Verkalkte Gefässe in der Hartsubstanzbarriere

f = Normale Pulpa

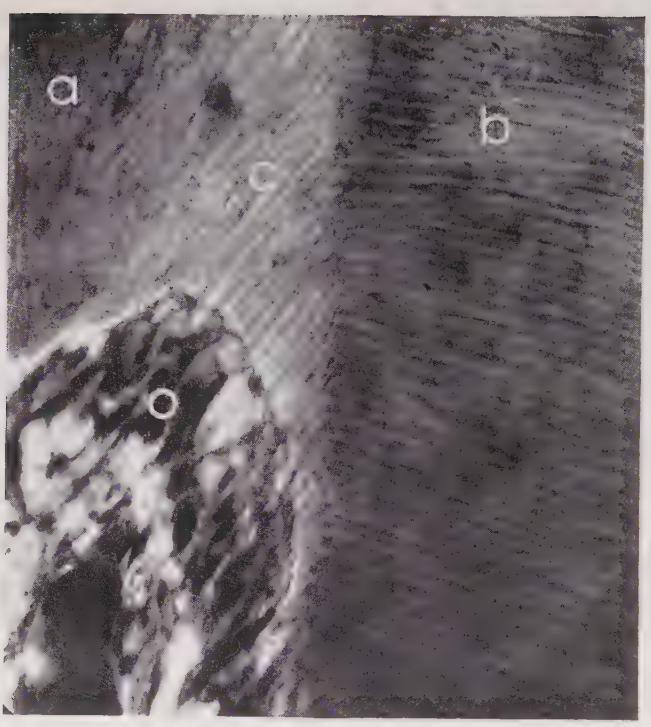

Abb. 5

Vergrösserung der Stelle X1 aus Abb. 4.

a = Hartsubstanzbarriere

b = Dentin

c = Dentinkanälchen des Sekundärdentins
Beachte: Abknickung und direkter Dentinanbau an das normale Dentin.

o = Odontoblasten

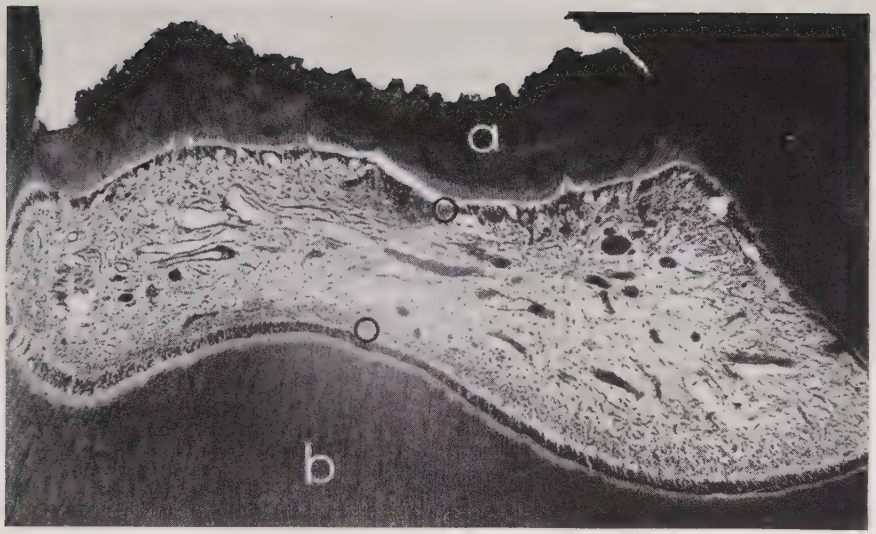

Abb. 6

Pulpahorn: Vergrösserung aus Abb. 1, Stelle X_1

a = Hartsubstanzbarriere: Unter der Hartsubstanzbarriere vollständiger Odontoblastensaum

b = Dentin

o = Odontoblasten

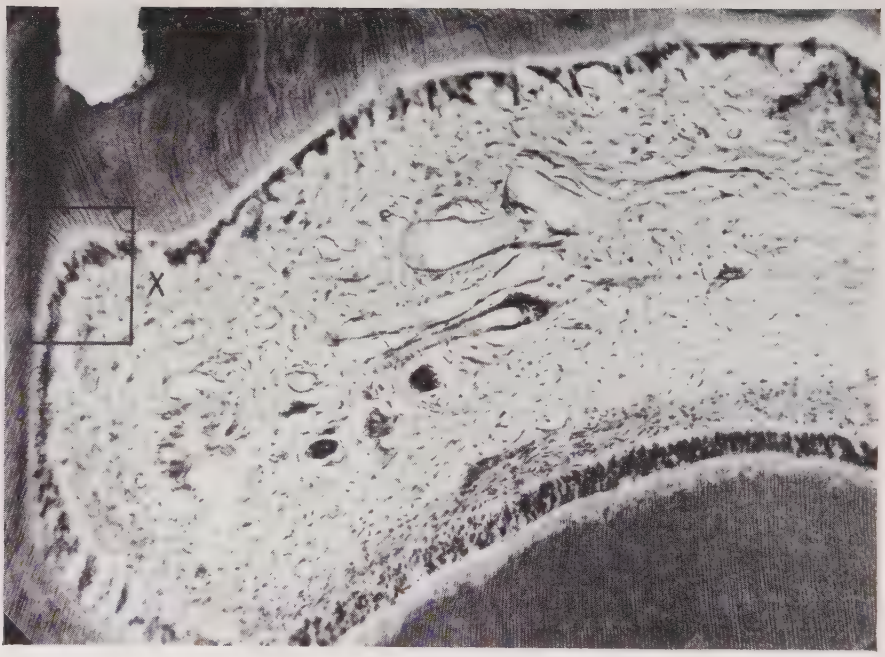

Abb. 7

Vergrösserung der linken Partie aus Abb. 6.

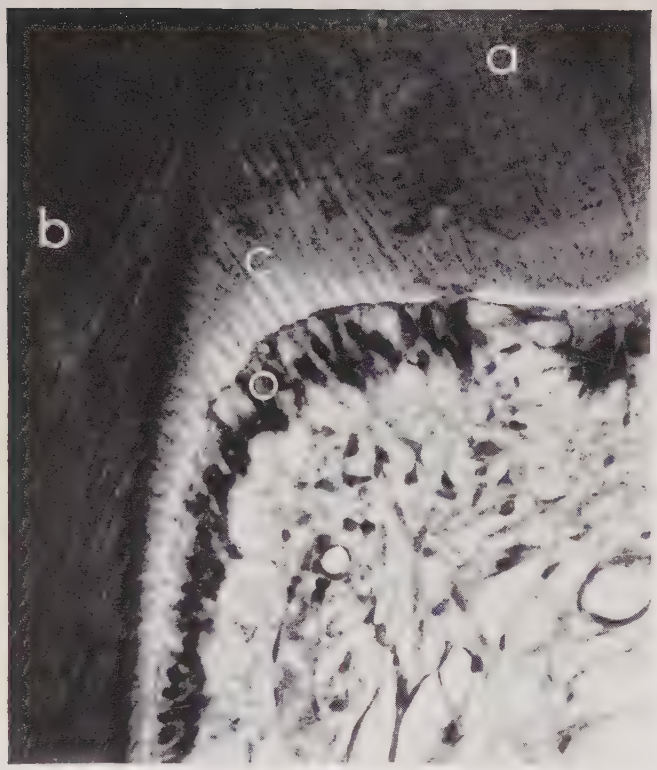

Abb. 8

Vergrösserung der Stelle X aus Abb. 7.

a = Hartsubstanzbarriere

b = Dentin

c = Sekundärdentin von ganz normalem Befund, angrenzend an normales Dentin.

Zusammenfassung des histologischen Befundes von Fall 18.

Wurzelpulpa.

Wir sehen hier eine gut ausgebildete Hartsubstanzbarriere, bestehend aus: verkalktem Pulpagewebe, fibrilläre Hartsubstanz und Dentin mit Dentinkanälchen und Kalkosphoriten. Man sieht, wie die Dentinkanälchen des Ersatzdentins durch Knickung in die Dentinkanälchen des Dentins direkt übergehen (siehe Vergrösserung Abb. 3 und 4).

Die Odontoblastenschicht ist in Entstehung begriffen. Darunter haben wir eine gesunde, entzündungsfreie Pulpa.

Pulpahorn.

An das verkalkte Pulpagewebe lagern sich an: fibrilläre Hartsubstanz, Dentin mit Dentinkanälchen und Kalkosphoriten, dann Prädentin, ausgehend von einer vollständig und gut ausgebildeten Odontoblastenschicht. Wir müssen daraus den Schluss ziehen, dass die Odontoblastenschicht des Pulpakavums bedeutend rascher regeneriert, bzw. metaplasiert wird als die der Wurzelpulpa. *Sero-Calcium* dürfte sich deshalb auch für die Pulpaüberkappung gut eignen. Die Pulpa ist gesund und entzündungsfrei. Wiederum ist der Übergang der Dentinkanälchen des Ersatzdentins in die Dentinkanälchen des Dentins zu sehen.

Fall 19:

Name	Alter	Zahn	Diagnose	Amputation	Dauer der Beobachtung	Extraktion
C. M.	12 ♀	6|	Caries superf.	4. 10. 43.	3½ Monate	18. 1. 44.

Klinischer Befund: o. B.
Röntgenologischer Befund: o. B.

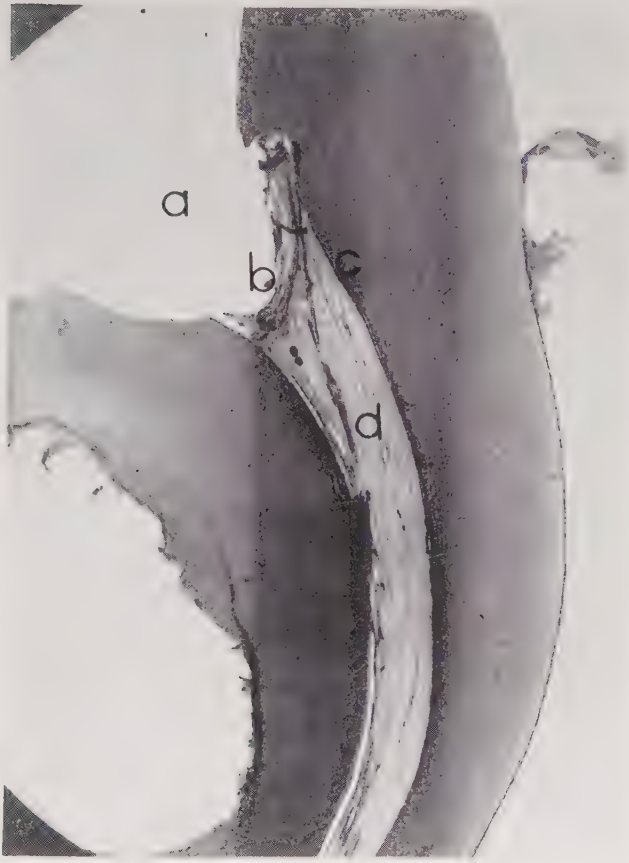

Abb. 9

Übersichtsbild

a = Amputationsstelle
b = Hartsubstanzbarriere
c = Dentinkanälchen
d = Wurzelpulpa

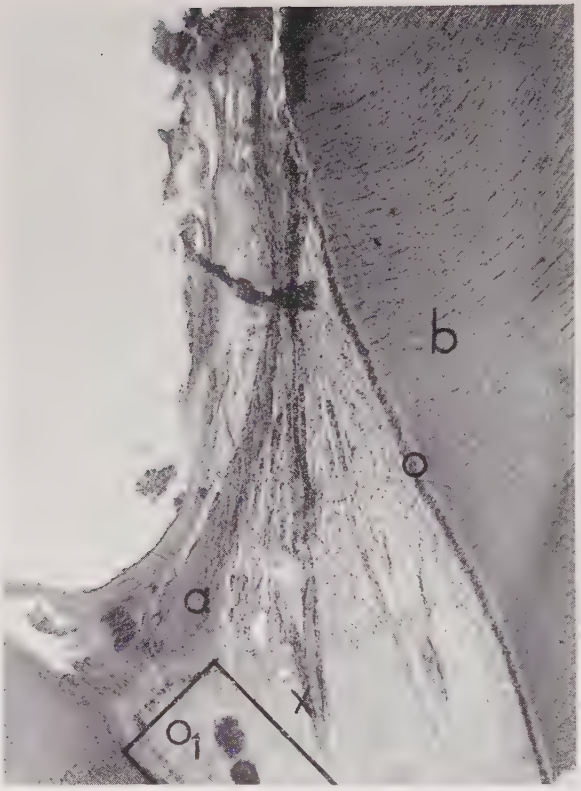

Abb. 10

Vergrösserung der Amputationsstelle aus Abb. 9.

a = Hartsubstanzbarriere

b = Dentin

o = Odontoblasten

o1 = Odontoblasten auf die Hartsubstanzbarriere heraufwachsend

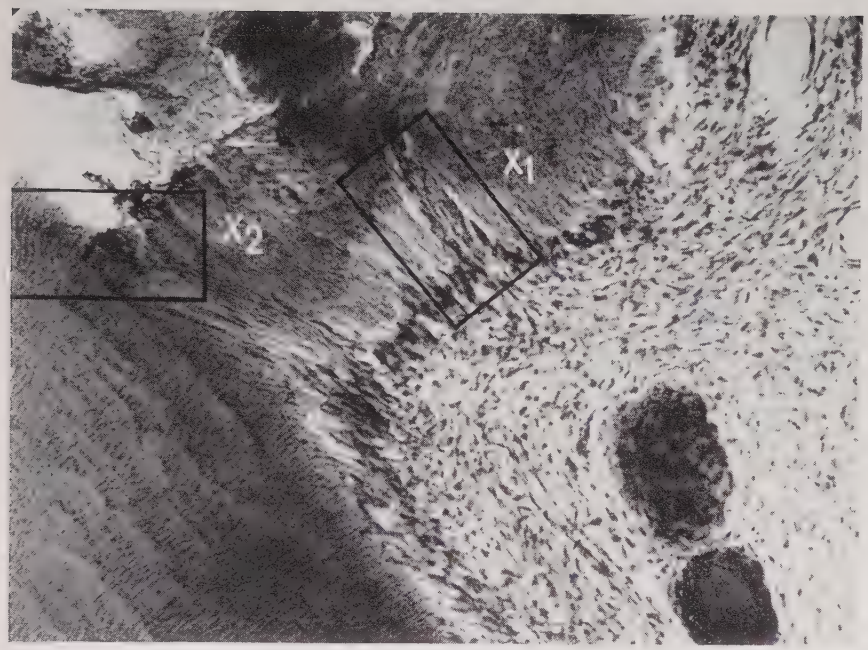

Abb. 11

Vergrösserung der Stelle X aus Abb. 10.

Odontoblasten normales Dentin bildend.



Abb. 12

Vergrösserung der Stelle X1 aus Abb. 11.

Beginn der Dentinanbildung an die Hartsubstanzbarriere.

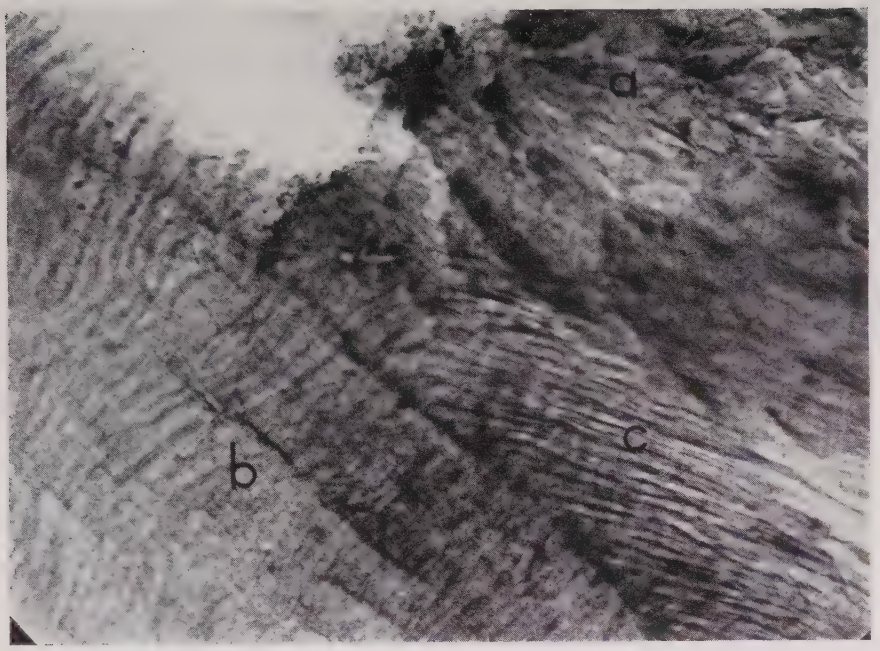

Abb. 13

Vergrösserung der Stelle X2 aus Abb. 11

a = Hartsubstanzbarriere
b = Dentin
c = Neugebildetes Dentin

Zusammenfassung des histologischen Befundes von Fall 19.

An das verkalkte Pulpagewebe lagern sich fibrilläre Hartsubstanz, Dentin mit Dentinkanälchen und Kalkosphoriten an, ausgehend von einer gut ausgebildeten Odontoblastenschicht. Die Odontoblasten senden ihre Protoplasma-Fortsätze in die Dentinkanälchen hinein. Die Hartsubstanzbarriere liegt nicht an der Amputationsstelle, sondern vom Amputationsquerschnitt apikalwärts im Gewebe. Die Pulpa zeigt eine normale Struktur und ist entzündungsfrei.

Fall 14:

Name	Alter	Zahn	Diagnose	Amputation	Dauer der Beobachtung	Extraktion
R. M.	13 ♀	$\overline{6}$|	Caries prof.	24. 5. 43.	4 Monate	23. 9. 43.

Klinischer Befund: o. B.
Röntgenologischer Befund: o. B.

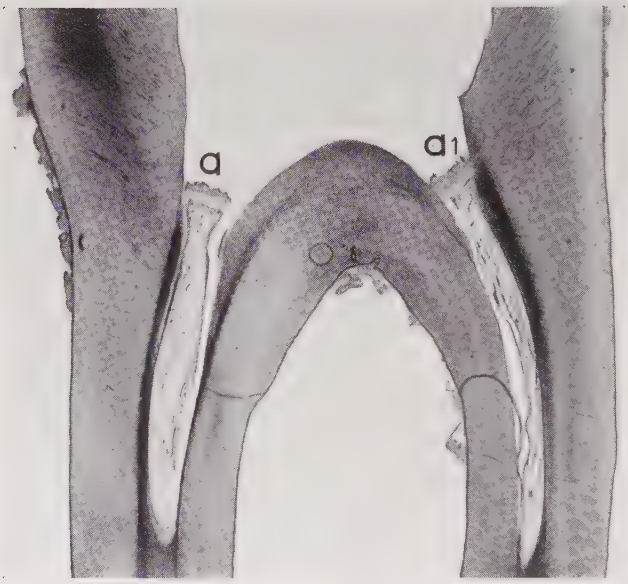

Abb. 14

Übersichtsbild

a und a1 = Amputationsstellen
Hartsubstanzbarrieren innerhalb derselben.

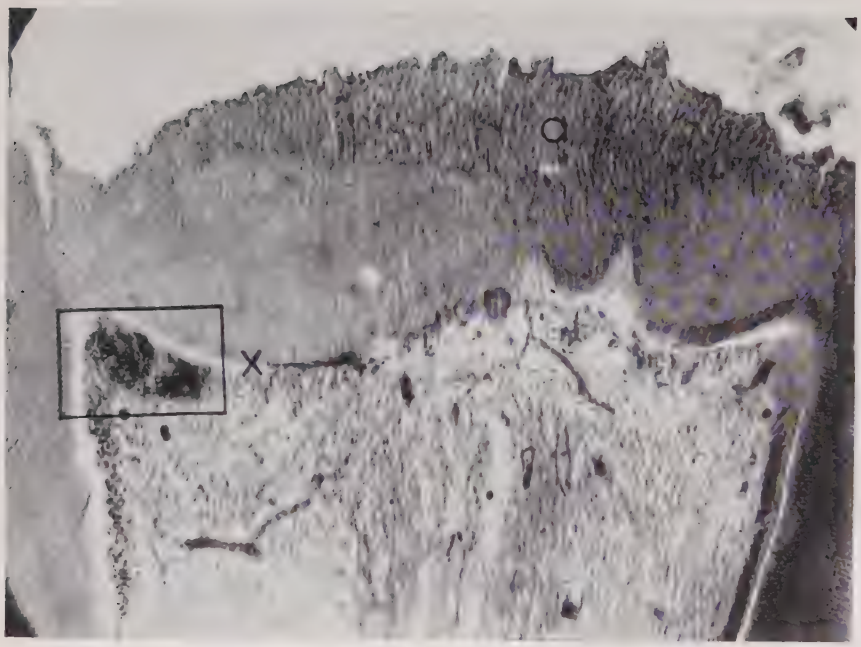

Abb. 15

Vergrösserung der Amputationsstelle a1.

a = Hartsubstanzbarriere
Odontoblasten nicht über die ganze Barriere sichtbar.

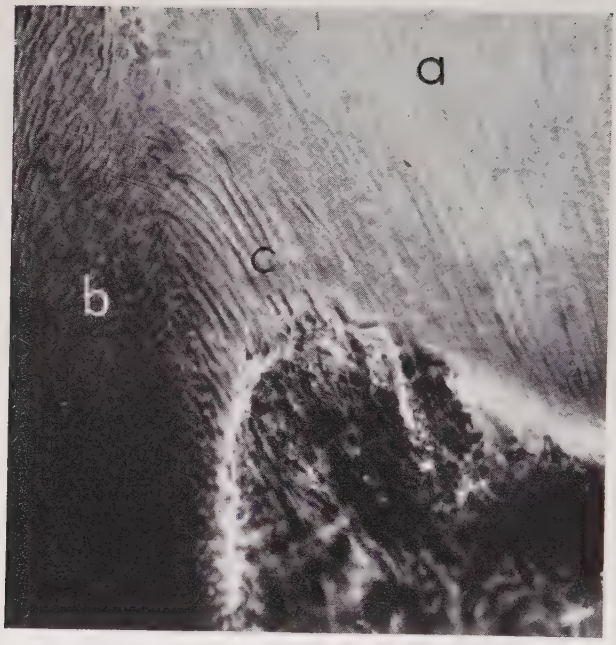

Abb. 16

Vergrösserung der Stelle X aus Abb. 15

a = Hartsubstanzbarriere
b = Dentin
c = Dentinkanälchen: Beachte Abknickung der Dentinkanälchen

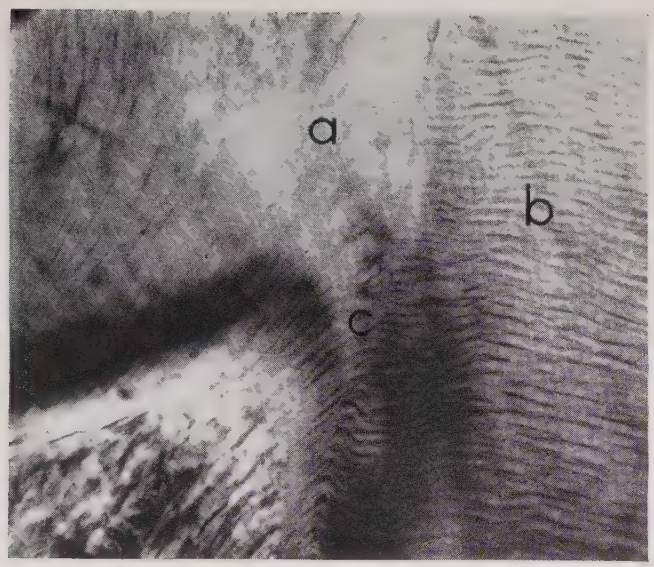

Abb. 17

Vergrösserung der Stelle X aus Abb. 15

a = Hartsubstanzbarriere
b = Dentin
c = Dentinkanälchen: Beachte Abknickung der Dentinkanälchen.

Zusammenfassung des histologischen Befundes von Fall 14.

Mesialer und distaler Kanal zeigen Hartsubstanzbarrieren, deren Gestaltung und Struktur gleich sind.

Verkalktes Pulpagewebe, fibrilläre Hartsubstanz, Dentin mit Dentinkanälchen und Kalkosphoriten, Prädentin, sind die Schichten dieser Barrieren. Die Odontoblasten sind bereits gebildet. Das darunter liegende Pulpagewebe ist normal und entzündungsfrei.

Fall 15:

Name	Alter	Zahn	Diagnose	Amputation	Dauer der Beobachtung	Extraktion
R. M.	13 ♀	V|	Caries prof.	26. 5. 43.	4 Monate	23. 9. 43.

Klinischer Befund: o. B
Röntgenologischer Befund: o. B.

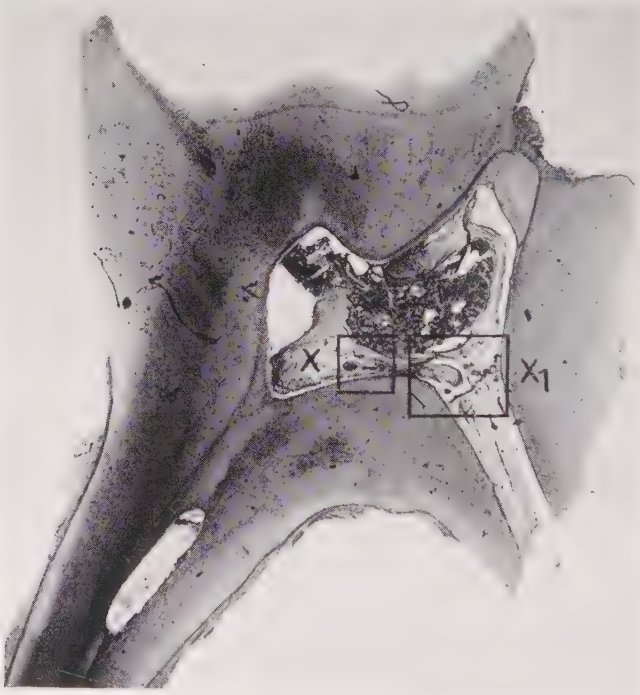

Abb. 18

Übersichtsbild

Überkappung mit Sero-Calcium auf die weitentblösste Pulpa.
Die Pulpakammer ist zum Teil mit Sero-Calcium-Massen angefüllt.

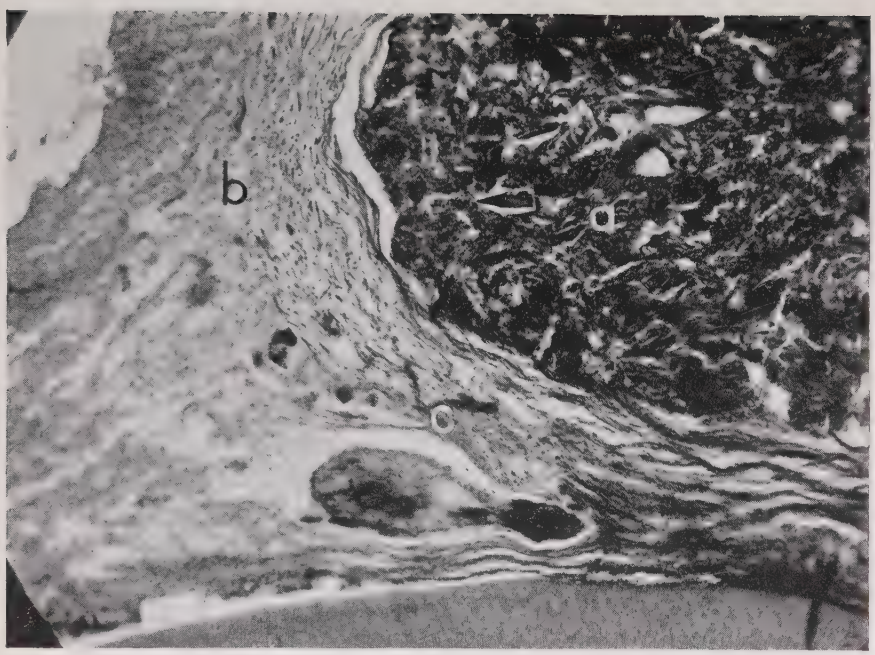

Abb. 19

Vergrösserung der Stelle X aus Abb. 18.

a = Sero-Calcium-Masse

b = Pulpagewebe, das sich zum Teil bindegewebig angeordnet hat (c).

Abb. 20

Vergrösserung der Partie X_1 aus Abb. 18

a = am Wurzelkanaleingang beginnende Hartsubstanzbarriere.

Zusammenfassung des histologischen Befundes von Fall 15.

Es handelt sich hier um eine Pulpa-Überkappung. Das *Sero-Calcium* verursachte hier eine Verkalkung des Pulpagewebes. Sekundärmetaplastisch entstandene Odontoblasten sehen wir keine, dagegen hat sich das Pulpagewebe zum Teil in Bindegewebebündeln eine beginnende Hartsubstanzbarriere in Bildung angeordnet.

Fall 16:

Name	Alter	Zahn	Diagnose	Amputation	Dauer der Beobachtung	Extraktion
H. E.	10 ♀	$\overline{V}$ |	Caries superf.	9. 9. 43.	14 Tage	23. 9. 43.

Klinischer Befund: o. B.
Röntgenologischer Befund: o. B.

Abb. 21

Übersichtsbild

Das ganze Pulpadach ist abgetragen und die Pulpawunde mit Sero-Calcium überdeckt.

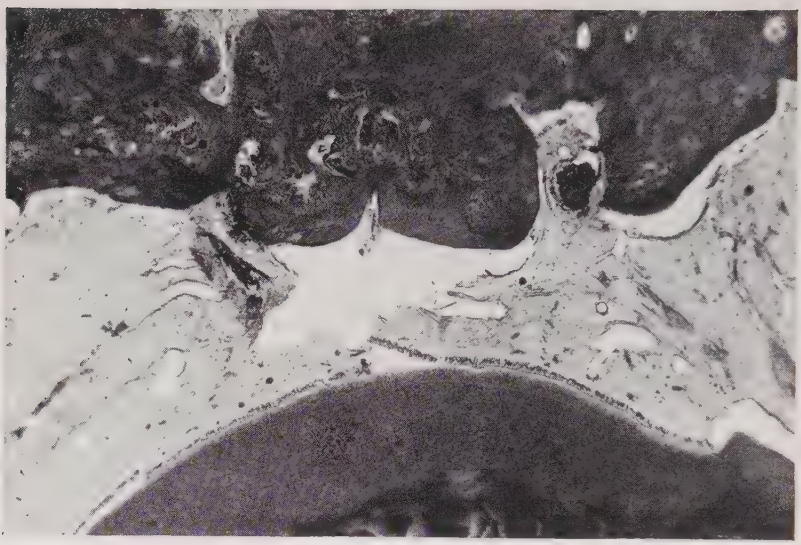

Abb. 22

Vergrösserung des unteren Teiles der Hartsubstanzbarriere a. Es sind keine Odontoblasten gebildet worden. Die Sekundärdentinbildung ist infolgedessen ausgeblieben.

Zusammenfassung des histologischen Befundes von Fall 15.

Es handelt sich hier um eine Pulpa-Überkappung.

Hier sieht man aufs deutlichste, dass es bei Zähnen erster Dentition keine sekundär-metaplastisch entstandene Odontoblasten gibt. Demnach kann sich auch keine Hartsubstanzbarriere ausbilden. Das *Sero-Calcium* verursacht hier nur eine Verkalkung des Pulpagewebes, welches die Aufgabe einer Schutzbarriere hat. Wir sehen, dass die unter dem verkalkten Pulpagewebe liegende Pulpa normal und entzündungsfrei ist.
Restpulpa normal.

Fall 21:

Name	Alter	Zahn	Diagnose	Amputation	Dauer der Beobachtung	Extraktion
C. M.	12 ♀	$\overline{6}$	Caries superf.	28. 10. 43.	2 Monate	22. 12. 43.

Röntgenologischer Befund: o. B.
Klinischer Befund: o. B.

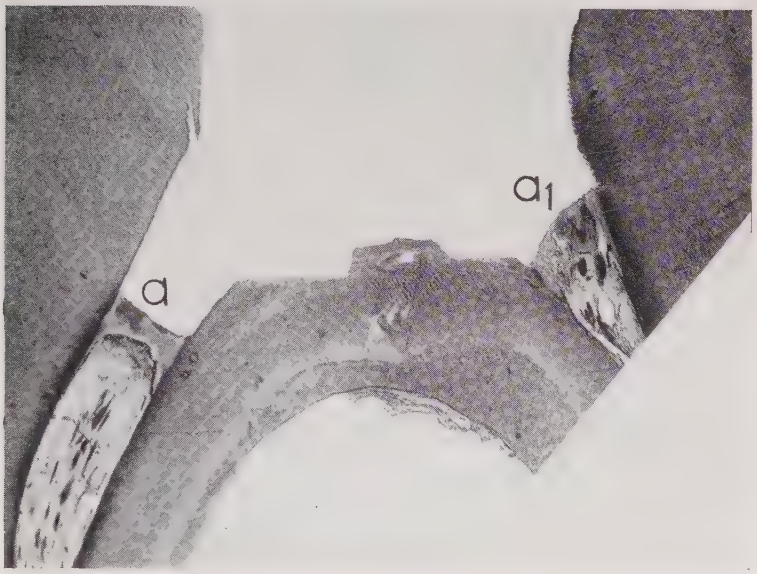

Abb. 23

Übersichtsbild

a und a_1 = Amputationsstellen
Hartsubstanzbildung innerhalb der
Wurzelkanaleingänge.

Abb. 24

Amputationsstelle a (mesialer Kanal) vergrössert.
Sekundärdentinbildung.
Praedentin des Sekundärdentins gut sichtbar (b).
Darunter Leukocyteninfiltration.
Die Pulpa leicht entzündet.



Abb. 25

Stelle X aus Abb. 24
Sekundärdentin wie Normaldentin aussehend, Kalkosphoriten (k).

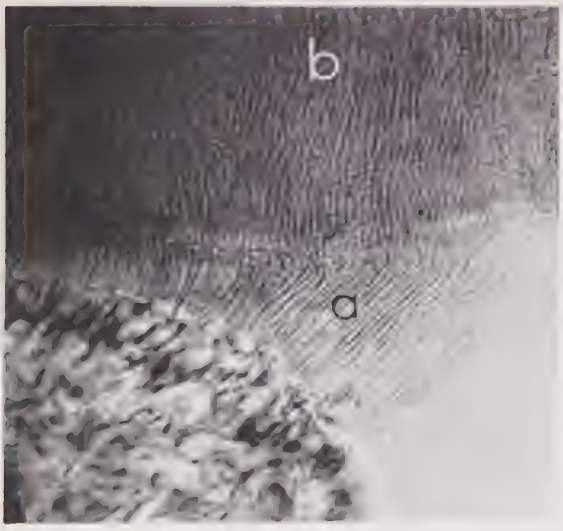

Abb. 26

Vergrösserung X_1 aus Abb. 24
a = Sekundärdentin direkt abgelagert auf
b = Dentin. Abknickung der Dentinkanälchen.

Abb. 27
Stelle a_1 = distaler Kanal aus Abb. 23.
Unregelmässige Hartsubstanzbildung.

Zusammenfassung des histologischen Befundes von Fall 21:

Sowohl der mesiale wie der distale Kanal hat eine Hartsubstanzbarriere ausgebildet, doch sind diese Barrieren sowohl im Aufbau wie in Gestaltung verschieden.

Distaler Kanal:

Die Hartsubstanzbarriere besteht aus: Verkalktem Pulpagewebe, fibrillärer Hartsubstanz, Ersatzdentin. Das Pulpagewebe wurde bei der Ausführung der Amputation verletzt. Die verletzte Stelle zeigt Einschlüsse von *Sero-Calcium*-Massen. Dieses *Sero-Calcium* besteht jedoch nicht aus $Ca(OH)_2$, sondern aus $CaCO_3$ (Calciumkorbonat), das wie folgt entstanden ist:

$$Ca(OH)_2 + CO_2 = CaCO_3 + H_2O.$$

Das notwendige CO_2 wird aus dem Gewebe genommen, oder was noch viel verständlicher ist: aus dem Blut.

Die Pulpa zeigt, abgesehen von der Risstelle, eine normale Struktur.

Mesialer Kanal:

Die Hartsubstanzbarriere besteht aus: Fibrillärer Hartsubstanz, Prädentin und Dentin, ausgehend von einer gut ausgebildeten Odontoblastenschicht. Die Pulpa ist leicht entzündet.

Zusammenfassung:

1. In den mit *Sero-Calcium* bedeckten Wurzelpulpen zweiter Dentition bildet sich eine Hartsubstanzbarriere aus.

   Wurzelpulpen erster Dentition weisen keine Hartsubstanzbarriere auf, doch verkalkt das unter dem *Sero-Calcium* liegende Gewebe. Dieses verkalkte Pulpagewebe bildet eine Schutzbarriere, so dass das Pulpagewebe entzündungsfrei bleiben kann.

2. Die Hartsubstanzbarriere befindet sich vom Amputationsquerschnitt apikalwärts im Pulpagewebe.

3. Das Pulpagewebe unter der Hartsubstanzbarriere zeigt normale Verhältnisse und ist in den von uns histologisch geprüften Fällen, ausser Fall 21, entzündungsfrei.

4. Die Odontoblasten, auch die sekundär entstandenen Formen, zeigen eine normale Struktur.

5. Bei aspetischem Vorgehen und richtiger Indikationsstellung lässt sich mit *Sero-Calcium* eine erfolgreiche Vitalamputation durchführen.

An dieser Stelle sei mir gestattet, Herrn Prof. Dr. *O. Müller* meinen aufrichtigsten Dank auszusprechen für die geistige Anregung und Hilfe bei der Ausführung der vorliegenden Arbeit, sowie Herrn Direktor Dr. *M. Gutherz* für das freundlichst überlassene Patientenmaterial. Ebenso möchte ich Fräulein *B. Meuli* danken für die Herstellung der Schnitte und Präparate und Fräulein *G. Havrlik* für die Anfertigung der Röntgenbilder und Photographien.

Literaturverzeichnis.

1. *Csernyei:* Untersuchungen über die physikalisch-chemischen Eigenschaften der Zahnpulpa. Wasserstoffionenkonzentration der Pulpa unter pathogenen Verhältnissen. Dtsch. Mschr. der Zahnhk. 1933, H. 21.
2. *Feldmann:* Neue Wege in der Therapie von Zähnen mit entzündeter Pulpa. Vjschr. Zahnhk. 1932.
3. *Feldmann:* Die reparativen Fähigkeiten der Pulpa. Z. Stomat 1934.
4. *Feldmann:* Die plastischen Fähigkeiten der Pulpa. Z. Stomat 1934.
5. *Fischer G.:* Beiträge zur Biologie intakter jugendlicher Zähne. Dtsch. Mschr. Zahnhk. 1932.
6. *Gottlieb, Orban, Stein:* Die Wurzelbehandlung bei lebender Pulpa. Z. Stomat. 1933.
7. *Greth:* Zur Frage der Indikation der biologischen aseptischen Amputationsmethode. Dtsch. zahnärztl. Wschr. 1933.
8. *Hellner:* Patho-histologische und röntgenologische Untersuchungen über die Pulpaamputation. Z. Stomat. 1930.
9. *Hellner:* Die chirurgische Behandlung der Pulpitis. Z. Stomat. 1930.
10. *Hermann:* Biologische Wurzelbehandlung, 25 Jahre Forschungen, Vergleiche und Ergebnisse. Frankfurt a. M. 1936.
11. *Hess:* Die Pulpaamputation als selbständige Wurzelbehandlungsmethode. D. Z. i. V. 1925.
12. *Hess:* Die Behandlung der lebenden Pulpa. Normale und Patho-Histologie. Schweiz. Mschr. Zahnhk. 1937.
13. *Hess:* Pulpaüberkappung, Vitalamputation und Mortalamputation als Faktoren der Prophylaxe der dentalen Herdinfektion. Zahnärztl. Rdsch. 1938, Nr. 3,4,5,
14. *Hoffmann:* Die Vitalamputation mit Calxyl bei entzündeten Pulpen. Schweiz. Mschr. Zahnhk. 1939. H 2.
15. *Kehlstadt:* Neue Untersuchungen über das Wurzelkanalgewebe. Diss. Basel, 1943.
16. *Kundert:* Die reparativen Fähigkeiten der Pulpa bei der Vitalamputation mit Calxyl. Schweiz. Mschr. Zahnhk. 1937.
17. *Löwenstein:* Klinische und röntgenologische Untersuchungen über die Methoden der aseptischen Vitalamputation der Pulpa. Zahnärztl. Rdsch. 1934.
18. *Müller O.:* Beitrag zur Histologie der amputierten Pulpa. Vjschr. Zahnhk. 1920.
19. *Müller O.:* Über die Pulpaamputation. Zahnärztl. Rdsch. 1931.
20. *Müller O.:* Über die Pulpaamputation. Z. Stomat. 1935.
21. *Müller O.:* Wurzelfüllungen in Zähnen mit vitaler Pulpa. Fschr. Zahnhk. 1933.
22. *Müller O.:* Die Wurzelfüllung. IX. Internationaler Zahnärztekongress. Wien 1936. Bd. I.
23. *Müller O.:* Verletzungen der Pulpa und Überkappung mit Elfenbein. Z. Stomat. 1938, H. 12, 13.
24. *Müller P. J.:* Über die Vitalamputation mit Calxyl. Diss. Basel, 1939.
25. *Müller Heidi:* Verletzungen der Pulpa und Überkappung mit Elfenbein. Diss. Basel.
26. *Münch:* Über die Vorgänge bei der Kalkeinlagerung in die Pulpa. Zahnärztl. Rdsch. 1932.
27. *Neuwirt:* Die reparativen Fähigkeiten der Pulpa. Z. Stomat. 1933.
28. *Rebel:* Beiträge zur Pulpaamputation. Vjschr. Zahnhk. 1932.
29. *Ribbert-Hamperl:* Allgemeine Pathalogie und pathalogische Anatomie.
30. *Roth:* Über die Vitalamputation unter Anwendung von Calxyl. Diss. Basel, 1940.
31. *Wilbur H, Kenneth und Crowley:* Partial pulpectomy: A Treatment for vital exposed pulps in young permanent teeth. J. A. D. A. 1941.
32. *Zayfe:* Über die chirurgische Vitalamputation. Diss. Basel, 1936.
33. *Zeltner:* Die Vitalamputation der Pulpa unter Bedeckung der Wurzelpulpen mit Elfenbein. Diss. Basel, 1936.

Circulum vitae.

Ich, *Paul Berger*, wurde am 18. Februar 1915 in Wien geboren. 1917 kam ich in die Schweiz (Biel). Primarschule und Progymnasium besuchte ich in Biel. 1931 kam ich an die Kantonsschule nach St. Gallen, wo ich im Herbst 1935 die Maturitätsprüfung bestand. Meine vorklinischen Studien absolvierte ich in Fribourg und in Bern. 1938 unterbrach ich mein Studium und weilte privatim in Amerika. Im Oktober 1939 kam ich zurück und bestand im Frühjahr 1940 die anotomisch-physiologische Prüfung für Zahnärzte. Daraufhin studierte ich an der Universität Basel die Zahnheilkunde. Nach dem ersten klinischen Semester absolvierte ich die anatomisch-physiologische Prüfung für Ärzte. Im Frühjahr 1943 bestand ich das zahnärztliche Staatsexamen.